



УДК 616-006.04; 616-018; 535.361; 53.06

МОРФОЛОГИЧЕСКИЕ ИЗМЕНЕНИЯ ПЕРЕВИТОЙ САРКОМЫ С45 ПРИ ФОТОДИНАМИЧЕСКОЙ ТЕРАПИИ С ИСПОЛЬЗОВАНИЕМ НАНОКОМПОЗИТОВ НА ОСНОВЕ ЗОЛОТЫХ НАНОСТЕРЖНЕЙ

А. Б. Бучарская¹, Э. А. Генина^{2,3}, А. Н. Башкатов^{2,3},
Г. С. Терентюк¹, Н. А. Наволокин¹, Г. Н. Маслякова¹,
Н. Г. Хлебцов⁴, Б. Н. Хлебцов⁴, В. В. Тучин^{2,3,5}

¹Саратовский государственный медицинский университет им В. И. Разумовского

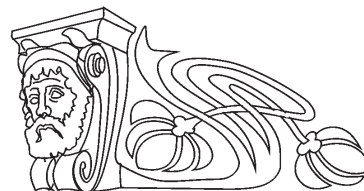
²Саратовский государственный университет

³Томский государственный университет

⁴Институт биохимии и физиологии растений и микроорганизмов РАН, Саратов

⁵Институт проблем точной механики и управления РАН, Саратов

E-mail: a.n.bashkatov@mail.ru



Перспективным направлением применения золотых наноструктур является фотодинамическая терапия (ФДТ) онкологических заболеваний. Цель исследования – изучить морфологические изменения в перевитой саркоме С45 при ФДТ с использованием наноконпозитов на основе золотых наностержней (ЗНС). ЗНС, синтезированные зародышевым методом и покрытые кремниевой оболочкой, функционализированной гематопорфирином, вводились интратуморально крысам с перевитой саркомой С45, и опухоль облучалась гелий-неоновым лазером с длиной волны 632.8 нм. Через сутки животные выводились из эксперимента, и ткань опухоли забиралась для морфологического исследования. После фотодинамической терапии в перевитой опухоли отмечались выраженные некробиотические изменения на фоне воспалительной реакции.

Ключевые слова: золотые наностержни, фотодинамическая терапия, перевитая саркома С45.

Morphological Changes in Transplanted Sarcoma S45 at Photodynamic Therapy Using Nanocomposites Based on Gold Nanorods

A. B. Bucharskaya, E. A. Genina, A. N. Bashkatov,
G. S. Terentyuk, N. A. Navolokin, G. N. Maslyakova,
N. G. Khlebtsov, B. N. Khlebtsov, V. V. Tuchin

Photodynamic therapy (PDT) of cancer is an advanced application of gold nanostructures. The purpose of the research is to study the morphological changes in the transplanted sarcoma S45 at PDT using nanocomposites based on gold nanorods (GNRs). GNRs synthesized with the germ method and covered by a silicon coating, functionalized by hematoporphyrin, were intratumorally injected in rats with transplanted sarcoma S45. The tumor was irradiated by He-Ne laser with a wavelength of 632.8 nm. A day later, the animals were withdrawn from the experiment, and the tumor tissue was sampled for morphological studies. After PDT, expressed necrobiotic changes on the background of the inflammatory reaction were observed in transplanted tumors.

Key words: gold nanorods, photodynamic therapy, transplanted sarcoma S45.

DOI: 10.18500/1817-3020-2015-15-4-22-27

Введение

Фотодинамическая терапия (ФДТ) – метод терапии, основанный на использовании светочувствительных веществ – фотосенсибилизаторов, и, как правило, света видимого или ближнего инфракрасного диапазона определенной длины волны. Метод наиболее часто в настоящее время применяется для лечения онкологических, некоторых дерматологических и инфекционных заболеваний [1–8]. Ранее механизмы цитотоксического действия ФДТ были детально рассмотрены в работах [3, 9]. Кратко они могут быть сформулированы следующим образом. Введенные в организм молекулы фотосенсибилизатора избирательно фиксируются на мембранах опухолевых клеток и митохондриях. Пораженные ткани облучают лазерным светом с длиной волны, соответствующей максимуму поглощения красителя, при этом происходит фотохимическая генерация синглетного кислорода и образование высокоактивных радикалов, которые вызывают некроз и апоптоз опухолевых клеток. ФДТ также приводит к нарушению питания и гибели опухоли за счет повреждения ее микрососудов.

Одними из наиболее распространенных в ФДТ являются порфирин-содержащие фотосенсибилизаторы [10–13], что обусловлено высоким квантовым выходом синглетного кислорода при фотохимических реакциях с порфиринами. Наиболее перспективным среди них оказался гематопорфирин IX. Именно на его основе Липсон с сотрудниками в 1961 году получил так называемое «производное гематопорфирина» [10, 11], которое Т. Догерти [14] в дальнейшем применил при лечении своих первых пациентов. И сегодня в медицинской практике наиболее широко используются препараты на основе гематопорфири-



на. Это Фотофрин® в США и Канаде, Фотосан® в ФРГ, Фотосенс® и Аласенс® в России.

Недостатками ФДТ является то, что фотосенсибилизатор остается в организме в течение длительного времени, оставляя ткани больного высокочувствительными к свету. До настоящего времени остается актуальным и поиск новых селективных фотосенсибилизаторов и усиление интенсивности их флуоресценции.

Хорошо известно, что металлические наночастицы являются эффективными тушителями флуоресценции [15]. Однако недавно было показано [16], что интенсивность флуоресценции можно усилить при использовании плазмонных наночастиц, если молекулы флуоресцирующего фотосенсибилизатора разместить на оптимальном расстоянии от металла. В принципе, эта идея может использоваться для повышения эффективности ФДТ. В ряде работ был предложен метод доставки лекарственных средств в составе полиэлектролитных капсул на основе золотых наночастицах (ЗНЧ), разрушающихся под воздействием лазерного излучения и доставляющих лекарство к мишеням [17, 18], или с помощью наночастиц, окруженных слоем полимерного наногеля [19, 20]. Кроме того, в составе наноконъюгатов часто используют фотоактивные вещества [21, 22] и пептиды, облегчающие внутриклеточное проникновение [23]. Таким образом, золотые наноструктуры с плазмонным резонансом весьма перспективны для селективной ФДТ онкологических и других заболеваний. В тоже время, не вызывает сомнений, что ряд вопросов нуждается в дальнейшем изучении, в том числе время циркуляции в крови и вывод наночастиц из организма, химическое взаимодействие биоконъюгатов наночастиц в физиологических средах и проникновение в опухоль, лечебный патоморфоз опухолей при ФДТ с плазмонно-резонансными фотосенсибилизаторами и т.д.

Целью данного исследования является изучение морфологических изменений в перевитой саркоме 45 при фотодинамической терапии с использованием наноконъюгатов на основе золотых наностержней.

Материалы и методы

Золотые наностержни (ЗНС) были синтезированы зародышевым методом по методике, описанной ранее [24]. На втором этапе золотые наностержни были покрыты кремниевой оболочкой по модифицированному методу Stöber [25]. На третьем этапе золотые наностержни по-

крывались дополнительным слоем кремниевой оболочки, функционализированной гематопорфирином, по методу, описанному в работе [26]. Концентрация Au в суспензии составила около 0.5 мг/мл, количество частиц порядка 4.5×10^{12} /мл. Геометрические параметры наностержней определялись по трансмиссионным электронно-микроскопическим (ТЭМ) изображениям, полученным на электронном микроскопе Libra-120 (Carl Zeiss, Germany).

Объектом исследования были беспородные крысы-самцы ($n = 20$) весом 160–180 г. Животные содержались в стандартных условиях вивария при фиксированном световом режиме. Работу с животными проводили в соответствии с правилами Европейской конвенции о защите позвоночных животных для экспериментальных и других научных целей (Страсбург, 1986) и «International guiding principles for biomedical research involving animals» [27]. Штамм саркомы С45 получен в лаборатории комбинированной терапии опухолей Института экспериментальной диагностики и терапии РОНЦ им. Н. Н. Блохина РАМН. Суспензию клеток саркомы С45 вводили крысам в подкожную жировую клетчатку области спины по 0.5 мл взвеси опухолевой ткани в растворе Хенкса (1×10^6 клеток).

При достижении опухолью размера 1.0 ± 0.2 см³ крысы подвергались местной анестезии (Золетил 50, Virbac, France), шерсть с поверхности кожи над опухолью удалялась, и крысам опытной группы внутритуморально вводили суспензию конъюгатов золотых наностержней и гематопорфирина. Объем вводимой суспензии составлял 30% от общего объема опухолевой ткани, для равномерного распределения наночастиц по всему объему биоткани суспензия вводилась согласно методу Хие и соавторов [28] струйно, в течение 10 минут, со средней скоростью 0.1 мл в минуту, с 3 различных точек. Затем на поверхность кожи над опухолью наносили иммерсионный лосьон следующего состава: спирт – 40%, глицерин – 25%, ДМСО – 10%, ПЭГ-300 – 10%, вода – 15%. Через полтора часа после введения суспензии конъюгатов и нанесения иммерсионного лосьона опухоль в течение 30 минут облучалась гелий-неоновым лазером ЛГ-5П (АО «Плазма», Россия) с длиной волны 632.8 нм. Расстояние от торца волокна до объекта 27 мм, выходная мощность лазера 5 мВт. Плотность мощности ~ 160 мВт/см². До и после облучения с поверхности кожи над опухолью регистрировались спектры отражения. Регистрация спектров отражения выполнялась



в спектральном диапазоне 400–1000 нм с использованием спектрометра USB4000-Vis-NIR (Ocean Optics, США) с помощью волоконного датчика QR400-7-Vis/NIR (Ocean Optics, США). В качестве источника излучения использовалась галогеновая лампа HP-2000 (Ocean Optics, США).

Через сутки животные выводились из эксперимента, контрольной группой служили животные с перевитой саркомой С45 без воздействия, группой сравнения явились животные с перевитой саркомой С45, которым проводилось только лазерное облучение, без предварительного введения золотых нанокмозитов. Ткань из центральной зоны и периферии опухоли забиралась для морфологического исследования и фиксировалась в 10% растворе нейтрального формалина. Серийные парафиновые срезы окрашивали гематоксилином-эозином. Оценку гистологических препаратов проводили на медицинском Микровизоре ЛОМО μ 103.

Результаты и обсуждение

На рис. 1 представлены типичные спектры отражения, измеренные с поверхности кожи крысы над опухолью. Хорошо видно, что через полчаса после начала иммерсирования наблюдается существенный рост коэффициента отражения, причем отсутствие изменения глубины провалов в спектре в области полос поглощения крови свидетельствует о том, что рост коэффициента отражения связан в основном с увеличением транспортного коэффициента рассеяния, что, по-видимому, связано с развитием отека под действием иммерсионного лосьона.

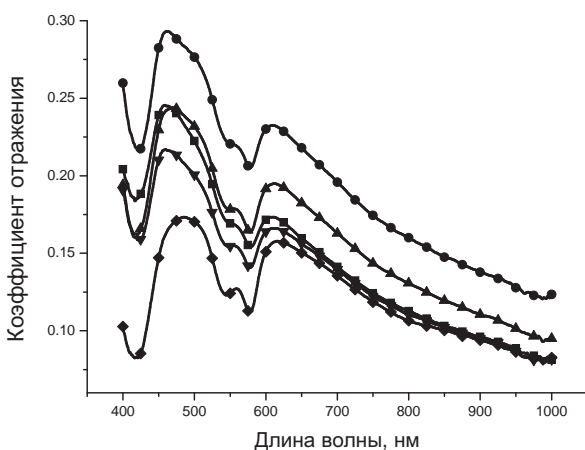


Рис. 1. Спектры отражения измеренные с поверхности кожи над опухолью: ■ – до нанесения иммерсионного раствора; ● – через 30 минут иммерсирования; ▲ – через 60 минут иммерсирования; ▼ – через 90 минут иммерсирования; ◆ – после лазерного облучения

Данное предположение хорошо согласуется с результатами работ [29, 30] в которых было показано, что эдема приводит к росту транспортного коэффициента рассеяния. При дальнейшем воздействии на кожу (вплоть до полутора часов) иммерсионного лосьона наблюдается последовательное снижение спектра отражения, что свидетельствует о существенном уменьшении транспортного коэффициента рассеяния, т.е. наблюдается так называемый эффект «оптического просветления» кожи и подлежащих слоев биоткани, подробно описанный в работах [31–34]. Согласно этому эффекту, воздействие на кожу биосовместимых растворов с показателем преломления большим, чем показатель преломления внутритканевой жидкости приводит к частичному замещению внутритканевой жидкости, снижению светорассеяния и существенному росту глубины проникновения зондирующего излучения. Таким образом, применение иммерсионного лосьона в наших экспериментах приводит к тому, что облучению лазерным излучением подвергаются не только поверхностные слои кожи и подлежащей под ней опухоли, но и центральная часть опухоли, ее ядро.

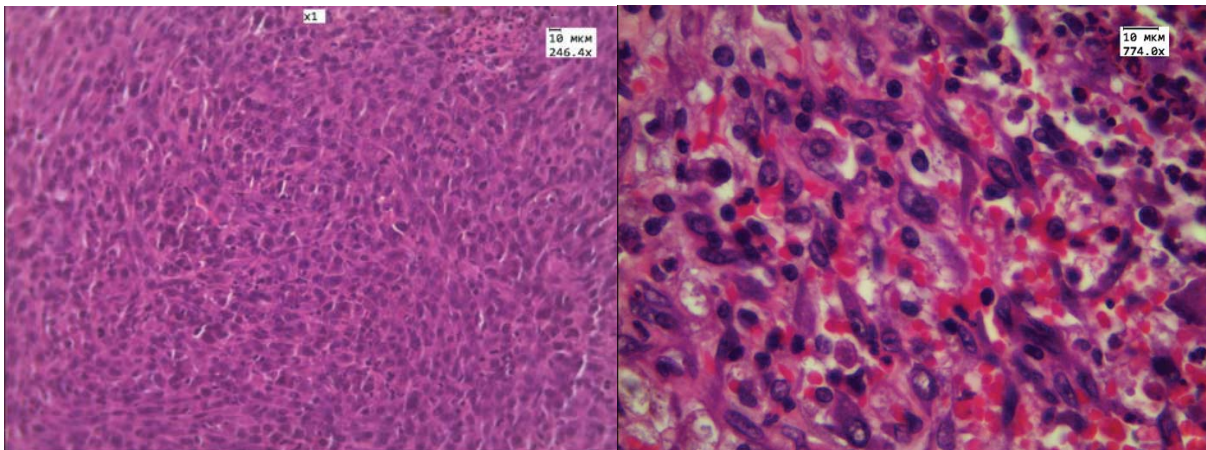
После облучения опухоли излучением He-Ne лазера, в области 400–650 нм, наблюдается дальнейшее снижение спектра отражения, в то время как в области 650–1000 нм снижения спектра отражения не наблюдается. Полученные результаты свидетельствуют о том, что процесс диффузии иммерсионного раствора полностью завершился и ткани кожи и опухоли достигли максимально возможной прозрачности. Снижение спектра отражения в области 400–650 нм связано, на наш взгляд, с эффектом вазодилатации, т.е. расширения сосудов под действием лазерного излучения в красной и ближней ИК спектральных областях [35, 36]. Расширение сосудов приводит к увеличению кровенаполненности внешней оболочки опухоли, росту коэффициента поглощения и, соответственно, снижению спектра отражения.

На рис. 2–4 представлены результаты гистологического анализа. В контрольной группе животных опухоль представляет собой веретеноклеточную саркому и состоит из плотно расположенных пучков веретеновидных клеток, распространяющихся в разных направлениях (рис. 2, а). Ядра опухолевых клеток овально-округлые или вытянутые, хроматин в них представлен в



виде зернистых скоплений. Ядрышки крупные, гиперхромные. Проллиферативная активность опухоли достаточно высокая – в опухоли отмечается до 2 митозов в п/зр (при увеличении $\times 774$).

При только лазерном воздействии отмечаются незначительные дистрофические изменения в клетках опухоли, усиление полнокровия сосудов опухоли (рис. 2, б).



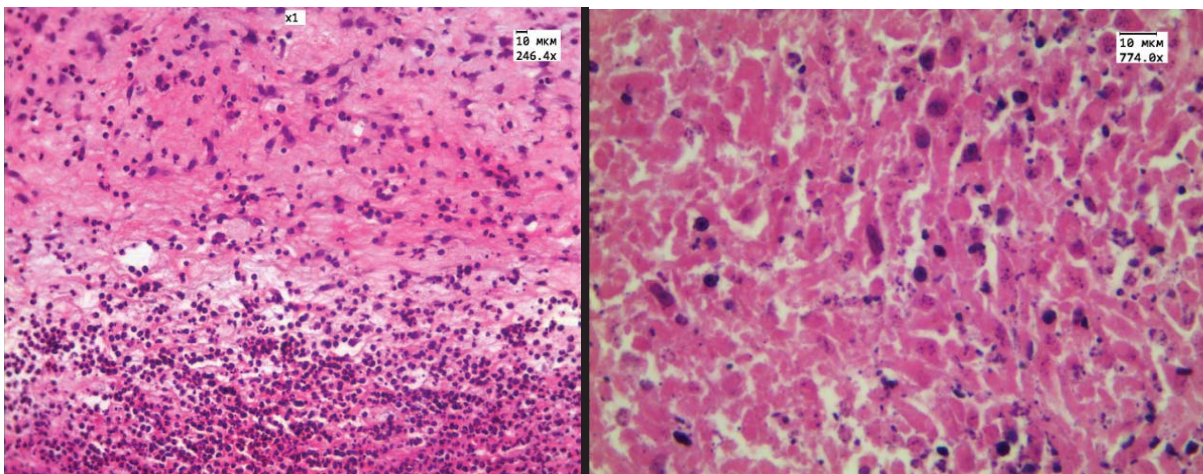
a

б

Рис. 2. *a* – Саркома 45 без воздействия ($\times 246.4$); *б* – саркома 45 при воздействии только He-Ne лазером ($\times 774$). Гематоксилин и эозин

При внутритуморальном введении золотых наностержней, конъюгированных с гематопорфирином, через сутки после проведения фотодинамического воздействия в центральной зоне опухоли отмечаются выраженные некробиотические изме-

нения: площадь некрозов составляет 50–60%, выявлены дистрофические изменения клеток – вплоть до кариолизиса и кариорексиса (рис. 3, б), на фоне воспалительной инфильтрации опухолевой ткани сегментоядерными нейтрофилами (рис. 3, а).



a

б

Рис. 3. Центральная зона опухоли через сутки после проведения ФДТ: *a*) $\times 246.4$; *б*) $\times 774$. Гематоксилин и эозин

В периферической зоне опухоли обнаружены небольшие участки некрозов (10–20%), отмечаются менее выраженные дистрофические изменения клеток (рис. 4, б), полнокровие сосудов опухоли (рис. 4, а), местами отмечали

феномен плазмпропитывания опухолевой ткани и диапедезные кровоизлияния. Обнаружены скопления пигмента в области инъекции в опухолевую ткань, в ряде случаев гранулы пигмента отмечаются в клетках опухоли и между ними.

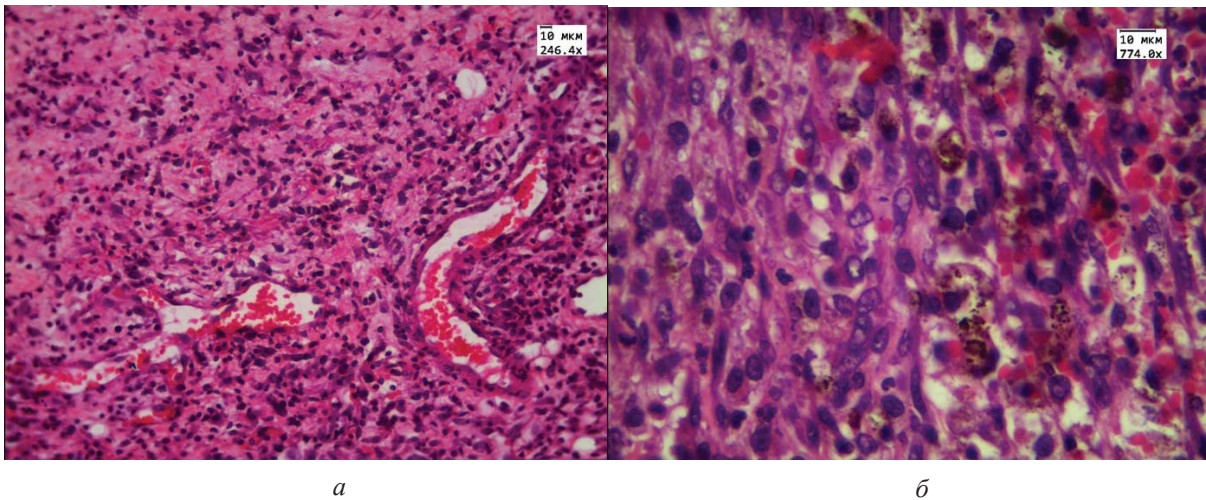


Рис. 4. Периферическая зона опухоли: *а* – умеренно выраженное полнокровие сосудов. ($\times 246.4$); *б* – клетки опухоли с дистрофическими изменениями. Гранулы пигмента в опухоли ($\times 774$). Гематоксилин и эозин

Заключение

Через сутки после проведения фотодинамической терапии в центре перевитой опухоли развиваются выраженные некробиотические изменения в сочетании с резкой воспалительной реакцией. На периферии опухоли отмечаются менее выраженные дистрофические изменения клеток. Для оценки эффективности фотодинамической терапии с золотыми наноконструкциями необходим более длительный период наблюдения за морфологическими изменениями в опухоли.

Работа поддержана грантом Российского научного фонда №14-13-01167. АНБ, ЭАГ, ВВТ поддержаны грантом Российского научного фонда № 14-15-00186.

Список литературы

1. *Wilson B. C.* The physics of photodynamic therapy // *Phys. Med. Biol.* 1986. Vol. 31. P. 327–360.
2. *Daniel M. D., Hill J. S.* A history of photodynamic therapy // *Aust. N.Z. J. Surg.* 1991. Vol. 61. P. 340–348.
3. *Henderson B. W., Dougherty T. J.* How does photodynamic therapy work? // *Photochem. Photobiol.* 1992. Vol. 55, № 1. P. 145–157.
4. *Ochsner M. J.* Photophysical and photobiological processes in the photodynamic therapy of tumours // *J. Photochem Photobiol B.* 1997. Vol. 39, № 1. P. 1–18.
5. *Dougherty T. J., Gomer C. J., Henderson B. W., Jori G., Kessel D., Korbelik M., Moan J., Peng Q.* Photodynamic therapy // *J. Nat. Cancer Inst.* 1998. Vol. 90, № 12. P. 889–905.
6. *Dolmans D. E., Fukumura D., Jain R. K.* Photodynamic therapy for cancer // *Nat. Rev. Cancer.* 2003. Vol. 3, № 5. P. 380–387.
7. *Gold M. H.* Introduction to photodynamic therapy : early experience // *Dermatol. Clin.* 2006. Vol. 25, № 1. P. 1–4.
8. *Kim I. K., Miller J. W.* Photodynamic therapy // *Intraocular Drug Delivery : Principles and Clinical Applications.* Ed. G. Jaffe. N.Y. : Taylor and Francis Books, 2006. P. 129–141.
9. *Jori G., Reddi E.* The role of lipoproteins in the delivery of tumour-targeting photo-sensitizers // *Int. J. Biochem.* 1993. Vol. 25. P. 1369–1375.
10. *Lipson R. L., Baldes E. J.* The photodynamic properties of a particular hematoporphyrin derivative // *Arch. Dermatol.* 1960. Vol. 82. P. 508–516.
11. *Lipson R. L., Baldes E. J.* Hematoporphyrin derivative: a new aid for endoscopic detection of malignant disease // *J. Thorac. Cardiovasc. Surg.* 1961. Vol. 42. P. 623–629.
12. *Moan J.* Porphyrin photosensitization and phototherapy // *Photochem. Photobiol.* 1986. Vol. 43. P. 681–690.
13. *Vicente M. G. H.* Porphyrin-based sensitizers in the detection and treatment of cancer: recent progress // *Curr. Med. Chem. Anti-Cancer Agents.* 2001. Vol. 1, № 2. P. 175–194.
14. *Dougherty T. J.* A brief history of clinical photodynamic therapy development at Roswell Park cancer institute // *J. Clin. Laser Med.* 1996. Vol. 14. P. 219–221.
15. *Lakowicz J. R., Ray K., Chowdhury M., Szmacinski H., Fu Y., Zhang J., Nowaczyk K.* Plasmon-controlled fluorescence: a new paradigm in fluorescence spectroscopy // *Analyst.* 2008. Vol. 133. P. 1308–1346.
16. *Bardhan R., Grady N. K., Cole J. R., Joshi A., Halas N. J.* Fluorescence enhancement by Au nanostructures : nanoshells and nanorods // *ACS Nano.* 2009. Vol. 3. P. 744–752.
17. *Sershen S. R., Westcott S. L., Halas N. J., West J. L.* Temperature-sensitive polymer-nanoshell composites for photothermally modulated drug delivery // *J. Biomed. Mater. Res.* 2000. Vol. 51. P. 293–298.



18. Radt B., Smith T.A., Caruso F. Optically addressable nanostructured capsules // *Adv. Mater.* 2004. Vol. 16. P. 2184–2189.
19. Shiotani A., Mori T., Niidome T., Niidome Y., Katsuyama Y. Stable incorporation of gold nanorods into n-isopropylacrylamide hydrogels and their rapid shrinkage induced by near-infrared laser irradiation // *Langmuir.* 2007. Vol. 23. P. 4012–4018.
20. Nakamura T., Tamura A., Murotani H., Oishi M., Jinji Y., Matsuishi K., Nagasaki Y. Large payloads of gold nanoparticles into the polyamine network core of stimuli-responsive PEGylated nanogels for selective and noninvasive cancer photothermal therapy // *Nanoscale.* 2010. Vol. 2. P. 739–746.
21. Thomas K. G., Kamat P. V. Chromophore-functionalized gold nanoparticles // *Acc. Chem. Res.* 2003. Vol. 36. P. 888–898.
22. Savarimuthu W. P., Gananathan P., Rao A. P., Manickam E., Singaravelu G. Protoporphyrin IX-gold nanoparticle conjugates for targeted photodynamic therapy – an in vitro study // *Journal of Nanoscience and Nanotechnology.* 2015. Vol. 15, № 8. P. 5577–5584.
23. Bardhan R., Chen W., Bartels M., Perez-Torres C., Botero M. F., McAninch R. W., Contreras A., Schiffr R., Pautler R. G., Halas N. J., Joshi A. Tracking of multimodal therapeutic nanocomplexes targeting breast cancer in vivo // *Nano Lett.* 2010. Vol. 10. P. 4920–4928.
24. Khlebtsov B. N., Khanadeev V. A., Khlebtsov N. G. Observation of extra-high depolarized light scattering spectra from gold nanorods // *J. Phys. Chem.* 2008. Vol. 112. P. 12760–12768.
25. Chen Y. S., Frey W., Kim S., Kruizinga P., Homan K., Emelianov S. Silica-coated gold nanorods as photoacoustic signal nanoamplifiers // *Nano Lett.* 2011. Vol. 11. P. 348–354.
26. Terentyuk G. S., Panfilova E. V., Khanadeev V. A., Chumakov D. S., Genina E. A., Bashkatov A. N., Tuchin V. V., Bucharskaya A. B., Maslyakova G. N., Khlebtsov N. G., Khlebtsov B. N. Gold nanorods with a hematoporphyrin-loaded silica shell for dual-modality photodynamic and photothermal treatment of tumors in vivo // *Nano Research.* 2014. Vol. 7, № 3. P. 325–337.
27. International Guiding Principles for Biomedical Research Involving Animals / CIOMS-ICLAS (2012). URL: http://grants.nih.gov/grants/olaw/guiding_principles_2012.pdf (дата обращения: ...)
28. Xie H., Goins B., Bao A., Wang Z. J., Philips W. T. Effect of intratumoral administration on biodistribution of ⁶⁴Cu-labeled nanoshells // *Int. J. Nanomedicine.* 2012. Vol. 7. P. 2227–2238.
29. Ueda Y., Sato S., Ashida H., Ooigawa H., Hawashiro H., Shima K., Saitoh D., Okada Y., Obara M. Transcranial measurement of diffuse light reflectance from cold-injured brains in rats // *J. Biomed. Opt.* 2005. Vol. 10, № 6. P. 064010.
30. Xie J., Qian Z., Yang T., Li W., Hu G. Minimally invasive assessment of the effect of mannitol and hypertonic saline therapy on traumatic brain edema using measurements of reduced scattering coefficient (μ'_s) // *Appl. Opt.* 2010. Vol. 49, № 28. P. 5407–5414.
31. Genina E. A., Bashkatov A. N., Tuchin V. V. Tissue optical immersion clearing // *Expert Review of Medical Devices.* 2010. Vol. 7, № 6. P. 825–842.
32. Zhu D., Larin K., Luo Q., Tuchin V. V. Recent progress in tissue optical clearing // *Laser & Photonics Reviews.* 2013. Vol. 7, № 5. P. 732–757.
33. Genina E. A., Bashkatov A. N., Sinichkin Yu. P., Yanina I. Yu., Tuchin V. V. Optical clearing of biological tissues: prospects of application in medical diagnostics and phototherapy // *Journal of Biomedical Photonics & Engineering.* 2015. Vol. 1, № 1. P. 22–58.
34. Tuchin V. V. *Optical Clearing of Tissues and Blood.* PM 154, SPIE Press, Bellingham, WA, 2005. 254 p.
35. Maegawa Y., Itoh T., Hosokawa T., Yaegashi K., Nishi M. Effects of near-infrared low-level laser irradiation on microcirculation // *Lasers Surg. Med.* 2000. Vol. 27. P. 427–437.
36. Владимиров Ю. А., Клебанов Г. И., Борисенко Г. Г., Осипов А. Н. Молекулярно-клеточные механизмы действия низкоинтенсивного лазерного излучения // *Биофизика.* 2004. Т. 49, № 2. С. 339–350.